Caratteristiche “fisiologiche” del neonato

fimp
Federazione Italiana Medici Pediatri
Firenze

I primi due giorni di vita:

è
Bellissimo!!
Unico,
Perfetto!!!

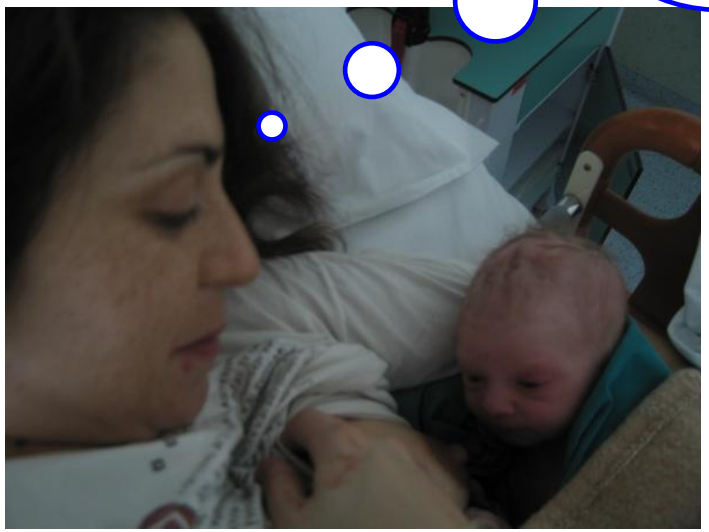

CARATTERISTICHE "FISIOLOGICHE" DEL NEONATO

Dopo due giorni:

Sarà normale??
Chiama subito il pediatra, l'ospedale, il 118!!!

Caratteristiche “strane” del neonato

Sono fenomeni normali e comunque <u>transitori</u>:

1. **non devono preoccupare**
2. **non richiedono cure mediche**
3. **si attenuano spontaneamente nel tempo, fino a scomparire.**

Pelle

Alla nascita, appare più o meno ricoperta da uno strato protettivo grasso di colore giallastro, che si accumula soprattutto a livello delle pieghe: **“vernice caseosa”.**

Protegge la pelle del bambino in utero dal contatto col liquido amniotico, che altrimenti potrebbe macerarla.

Pelle

- Sul naso e guance, e talvolta su fronte e mento, ci possono essere dei granelli biancastri, ben incastonati nella pelle: grani di **“milio”,** piccole cisti sebacee che spariscono nel giro di qualche settimana.

- Dopo qualche ora, o in prima/seconda giornata, può comparire un’**eruzione rossastra diffusa**, uniforme o a macchioline separate; scompare spontaneamente in pochi giorni.

Pelle

- L’accumulo di pigmento sotto la pelle (dorso, natiche) può causare delle macchie bluastre (**macchie mongoliche**) che spariscono con gli anni. Più frequenti nei bambini bruni, soprattutto originari del bacino del Mediterraneo, del Medio Oriente, dell’Europa orientale o dell’Asia.

- Alle palpebre, alla radice del naso, sulla fronte e sulla nuca sono frequenti, delle chiazze rosse/rosa salmone **(“macchie vascolari”, “morso di cicogna**”): tendono ad attenuarsi col tempo per poi scomparire del tutto.

Occhi

- Nel bianco degli occhi talvolta si vedono delle **piccole emorragie**, all'inizio a forma di puntini, che, nei giorni seguenti, tendono ad allargarsi seguendo la curvatura dell'occhio. Interessano solo lo strato più superficiale e spariscono in pochi giorni senza conseguenze.

Testa

Le ossa del cranio del bambino, per passare più facilmente attraverso il canale del parto fanno un movimento “a cerniera”, accavallandosi. Sembrano dei veri e propri **scalini** che si apprezzano accarezzando la testa del bambino. Più spesso:

1. nei **primogeniti** (vie genitali strette della madre)
2. dopo un **travaglio lungo**

Gli scalini scompaiono in pochi giorni per uno spontaneo assestamento.

Testa

- In conseguenza del parto ci può essere un versamento di sangue sotto il cuoio capelluto, più o meno molle, simile ad un grosso bernoccolo: il **“cefaloematoma**”.

- Nella parte del cranio che si è “presentata” nel canale del parto, per effetto della compressione subita al momento della nascita, si può formare un gonfiore chiamato **“tumore da parto”.**

Ambedue spariscono spontaneamente.

Testa

- In conseguenza del parto ci può essere un versamento di sangue sotto il cuoio capelluto, più o meno molle, simile ad un grosso bernoccolo: il **“cefaloematoma**”.

- Nella parte del cranio che si è “presentata” nel canale del parto, per effetto della compressione subita al momento della nascita, si può formare un gonfiore chiamato **“tumore da parto”.**

Ambedue spariscono pontaneamente.

Genitali

- Nei primi giorni sono molto grossi: la vulva è gonfia, le piccole e le grandi labbra sono nettamente rilevate; il pene è voluminoso e lo scroto gonfio. Questo fenomeno, che dura qualche giorno, si chiama **“crisi genitale del neonato”;** è provocato dagli ormoni materni, passati al feto attraverso la placenta nei giorni che precedono la nascita, che agiscono sui genitali del bambino.
- Nelle bambine ci può essere anche un piccolo sanguinamento, simile ad una mestruazione.

Mammelle

Per effetto degli ormoni materni, sotto il capezzolo, sia nei maschi che nelle femmine, ci può essere un rigonfiamento duro e teso.

A volte le mammelle contengono piccole quantità di latte ("latte di strega"):

1. non devono essere spremute, per evitare di provocare infezioni
2. non devono essere fasciate.

Via via che il neonato elimina gli ormoni, il gonfiore sparisce spontaneamente, anche se sotto la mammella può persistere a lungo un piccolo nodulo.